

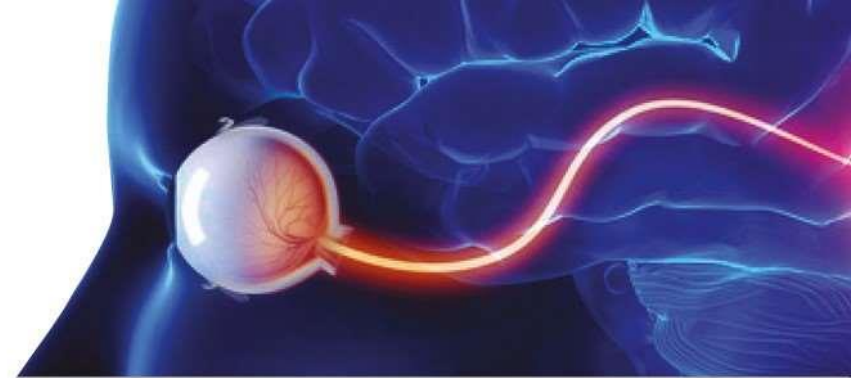


7TH CONFERENCE
**Ophthalmology
Journal**

UPDATE IN OPHTHALMOLOGY

10–11 FEBRUARY 2023

PATRONAGE



Diagnostyka i klasyfikacja zapalenia nerwu wzrokowego

Sob 11-LUT-2023, 11:40-11:50

axel petzold

Ujawnienia

NIHR UK, UCSF
Stichting MS Research NL
Novartis, Akademia w Heidelbergu

Przegląd

- Tło
- Proces Delphi
- Komite
- Klasyfikacja
- Kryteria diagnostyczne
- Streszczenie

Lublina i Londynu

Pionierskie wspólne badania:

Axonal degeneration and inflammation in acute optic neuritis

A Petzold, K Rejdak, G T Plant

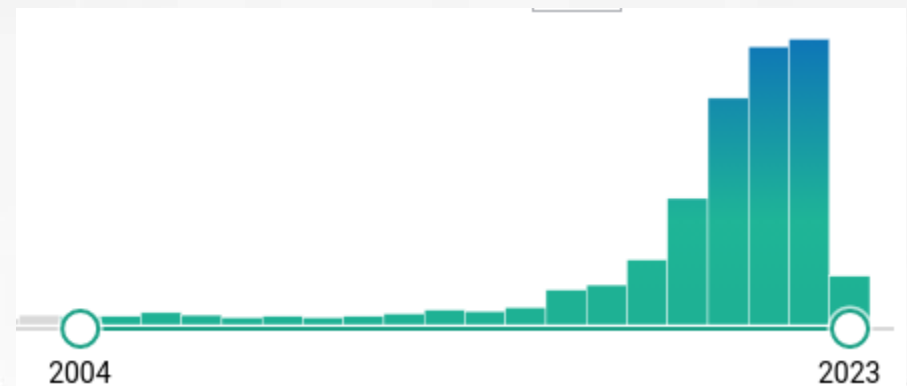
J Neurol Neurosurg Psychiatry 2004;**75**:1178–1180. doi: 10.1136/jnnp.2003.017236

BASIC NEUROSCIENCE

A novel biomarker for retinal axonal degeneration: neurofilament proteins

Axel Petzold · Anselm Junemann · Konrad Rejdak · Tomasz Zarnowski · Sebastian Thaler · Pawel Grieb · Friedrich E. Kruse · Eberhart Zrenner · Robert Rejdak

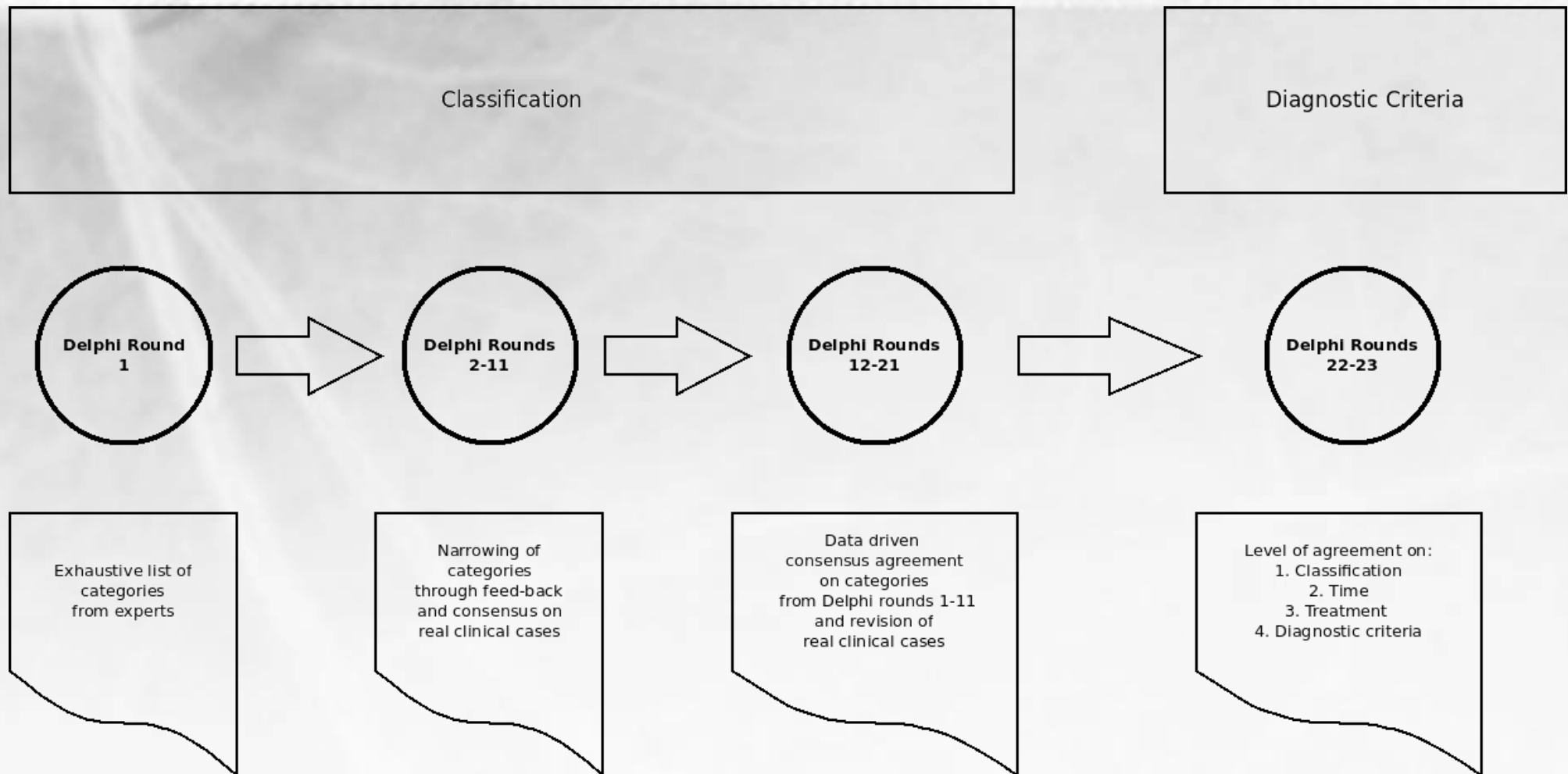
Neurofilamenty w Pubmed:



Przegląd

- Tło
- Proces Delphi
- Komite
- Klasyfikacja
- Kryteria diagnostyczne
- Streszczenie

Proces Delphi



Definicija konsensusu >80%

Przykład



- A 50 year old man had developed a febrile illness with fatigue, anosmia and loss of taste. About 3 weeks later he experienced bilateral retrobulbar pain, worsening on eye movements with visual loss. Visual loss progressed over 7 days before he presented to Moorfields Eye Hospital. Visual acuities were reduced to RE hand movement and LE count finger. There was a right RAPD and bilateral swollen optic discs. He was treated with high dose steroids (1g/day i.v. for 5 days). Within 4 days his vision recovered to a VA of RE 6/9 and LE 6/5.

I have seen similar case(s) before /This is a new case for me

- His MRI (coronal T1 with contrast, Figure 29) showed contrast enhancement of both optic nerves and nerve sheets. There were no lesions typical for multiple sclerosis elsewhere in the brain.

This information changed my clinical working diagnosis /

This information confirmed my clinical working diagnosis

- A nasopharyngeal swab was positive for COVID (PCR). Routine blood tests were normal. He was seronegative for AQP4 and MOG. The CSF showed matched oligoclonal bands.

This makes a definite diagnosis /

This is non-specific

- I think this patient has a diagnosis of (please type your own answer here) [...]

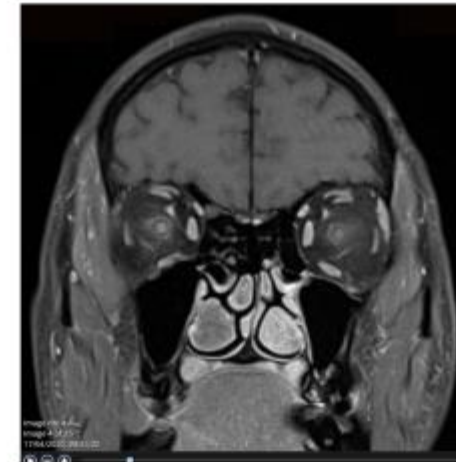

Figure 29: Case 5 MRI.

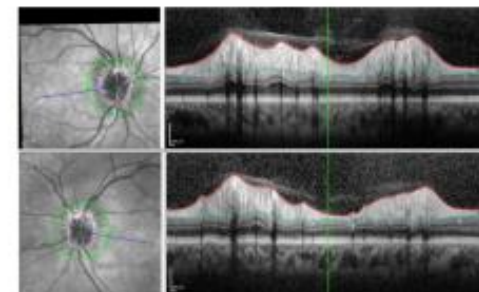


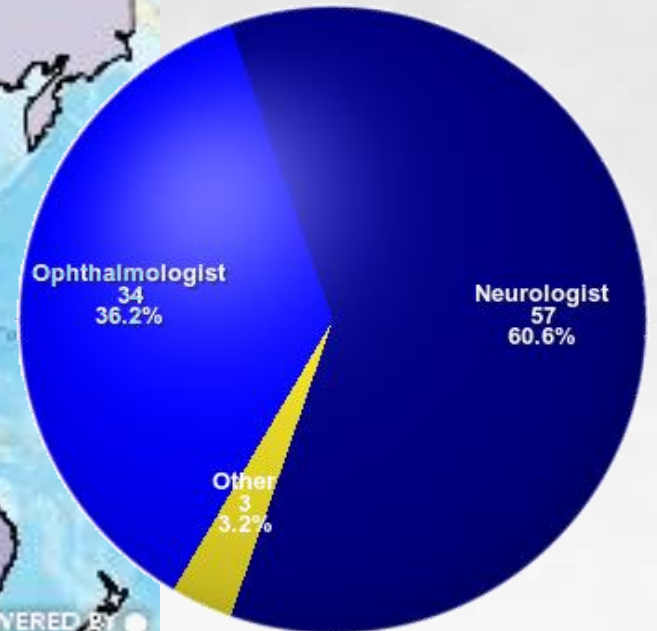
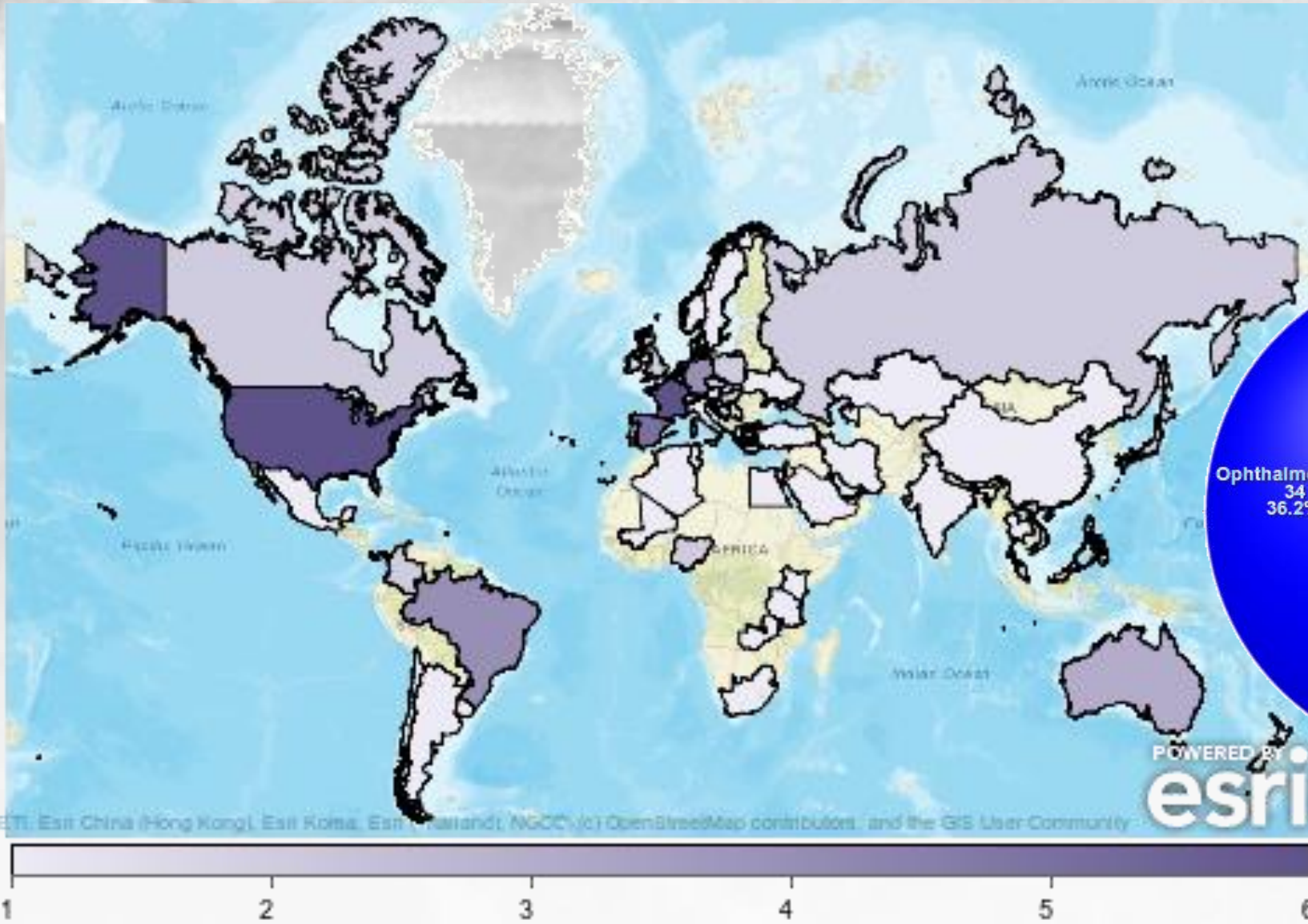
Figure 30: Case 5 OCT.

- Do you think the three week interval between onset of COVID and his bilateral optic neuritis is acceptable to strongly consider this to be a post-infectious optic neuritis? yes/no
- The bilateral optic disc swelling was documented by OCT (Figure 30).

Przegląd

- Tło
- Proces Delphi
- **Komite**
- Klasyfikacja
- Kryteria diagnostyczne
- Streszczenie

Komite



World wide distribution of number of experts

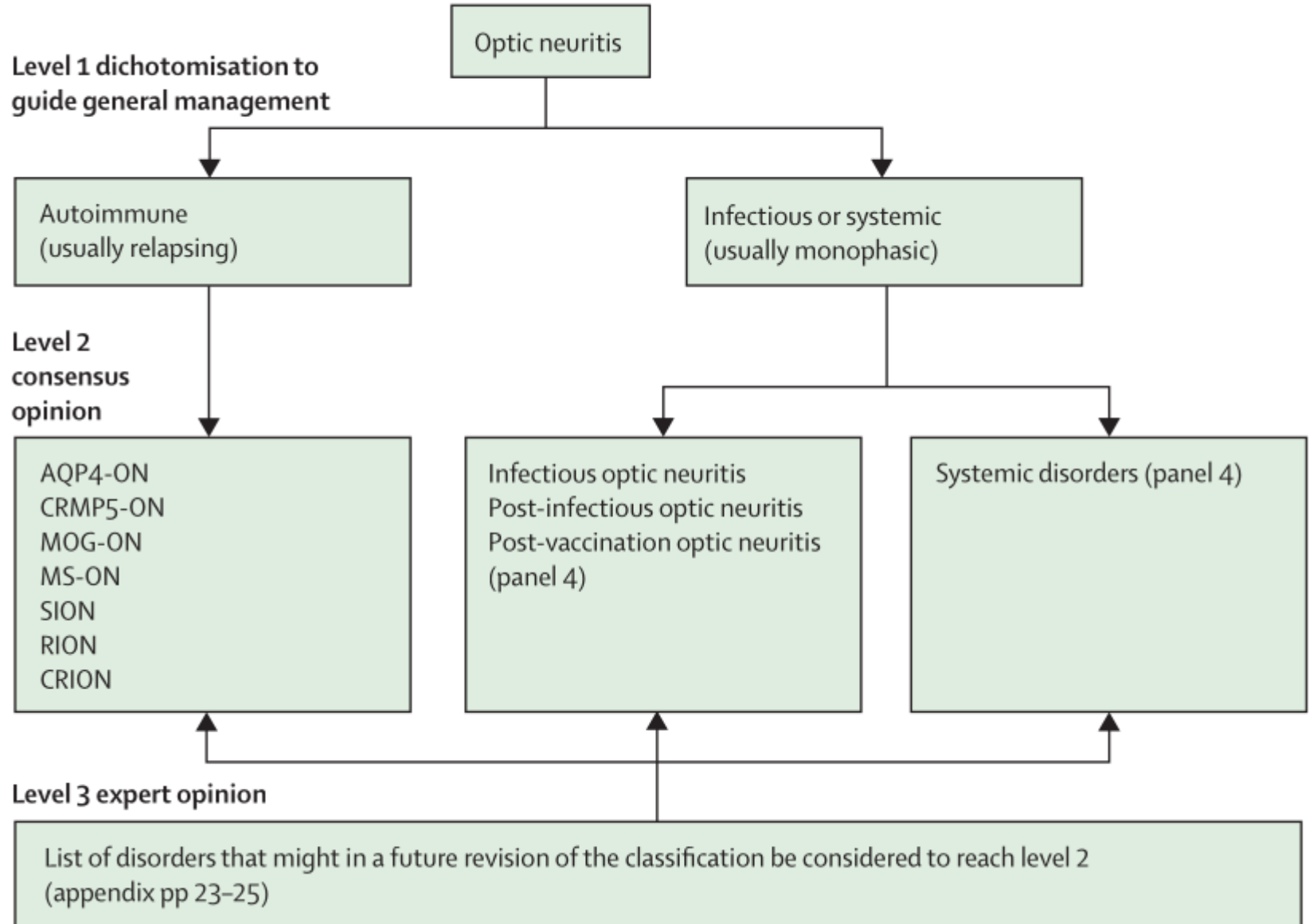


Przegląd

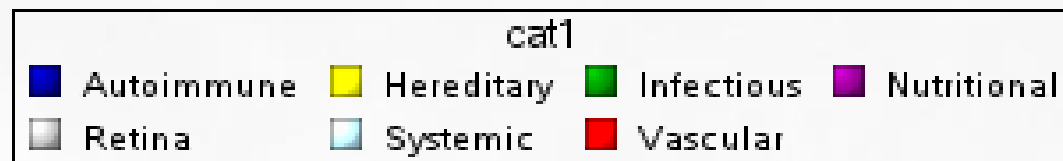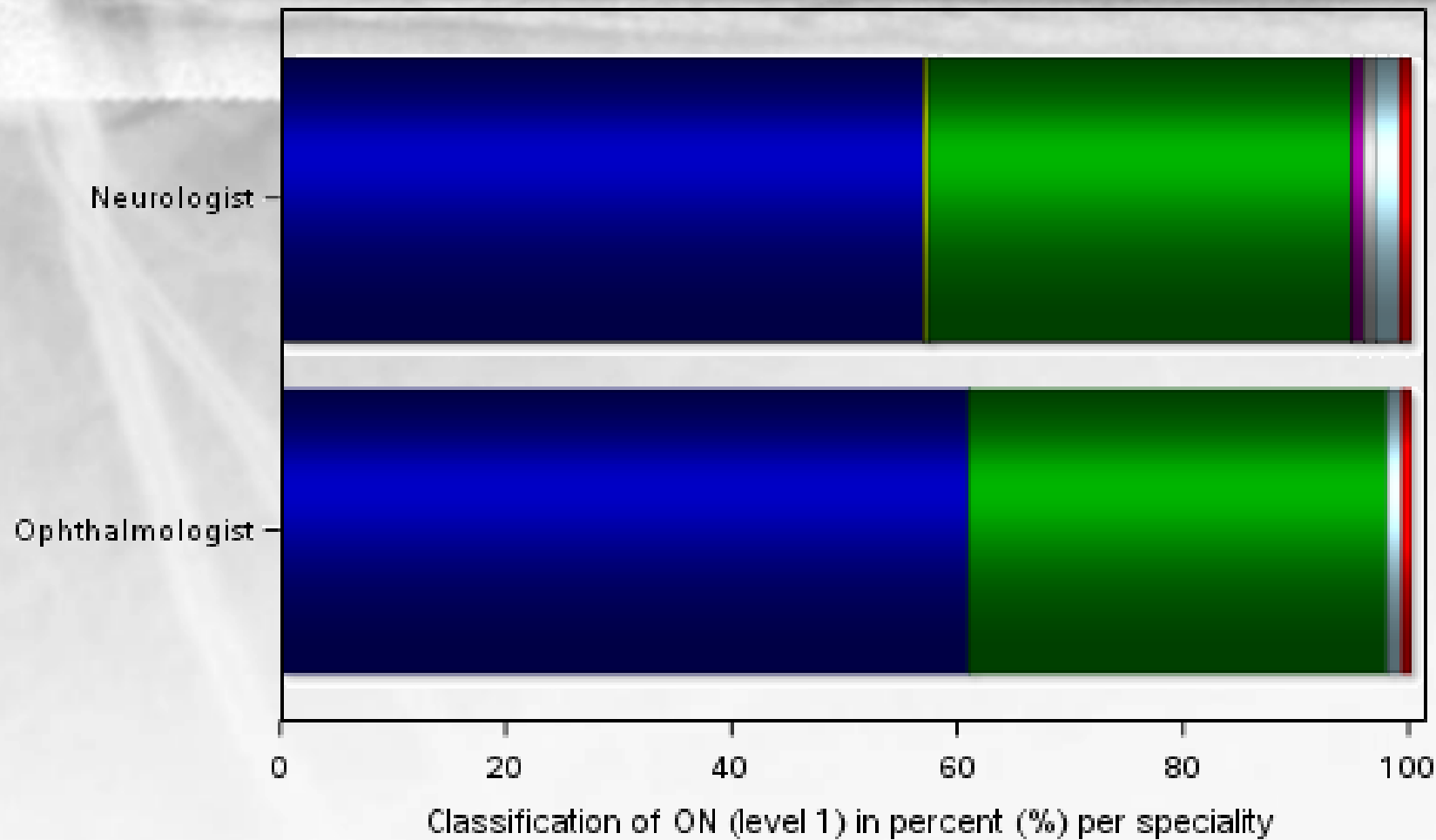
- Tło
- Proces Delphi
- Komite
- **Klasyfikacja**
- Kryteria diagnostyczne
- Streszczenie

Klasyfikacja

B Classification of optic neuritis



Umowa: specjalność

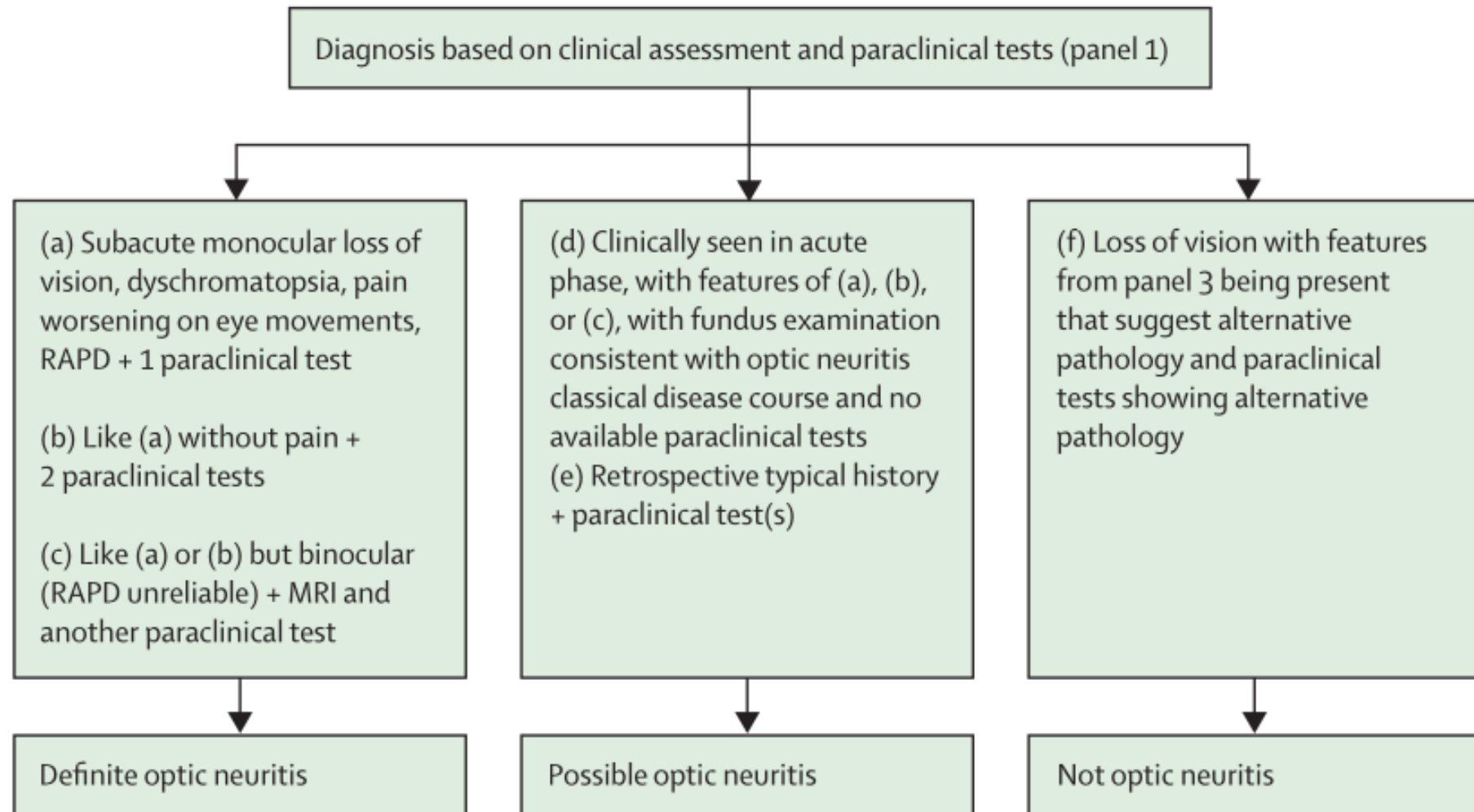


Przegląd

- Tło
- Proces Delphi
- Komite
- Klasyfikacja
- **Kryteria diagnostyczne**
- Streszczenie

Diagnoza

A Diagnosis of optic neuritis



Przegląd

- Tło
- Proces Delphi
- Komite
- Klasyfikacja
- Kryteria diagnostyczne
- **Streszczenie**

Streszczenie

- Zapalenie nerwu wzrokowego 2004-2022: rozwój międzynarodowego poglądu, w tym biomarkera
- Nowe kryteria łączą klinikę z biomarkerem, OCT i MRI
- Nowatorska klasyfikacja nadająca priorytet praktycznemu zarządzaniu
- Przyszłe rewizje planowane w celu optymalizacji czułości diagnostycznej i poszerzenia spektrum klinicznego





Wielkie dzięki